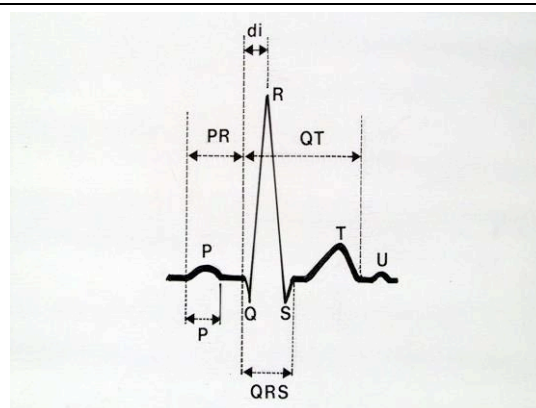
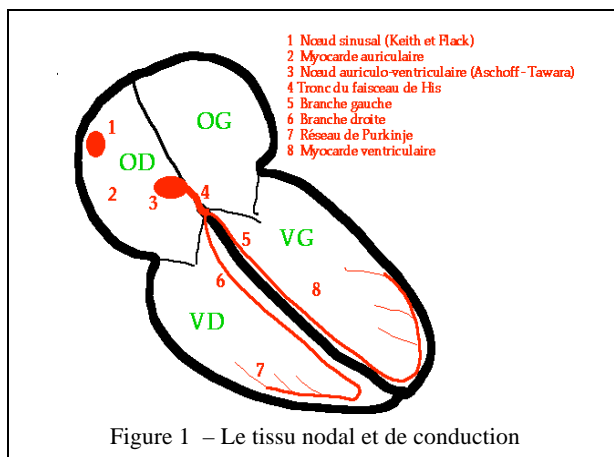


## II - L'ELECTROCARDIOGRAMME DE REPOS

### A - PRINCIPE DE BASE

L'ECG est l'enregistrement de l'activité électrique du cœur en fonction du temps. Les tissus de l'organisme étant conducteurs, cet enregistrement est réalisé grâce à des électrodes cutanées placées en des points déterminés permettant de définir des dérivations conventionnelles.

L'activité électrique cardiaque normale prend naissance dans le nœud sinusal puis se propage selon un cheminement déterminé (Fig. 1) : nœud sinusal (1), myocarde auriculaire (2), nœud auriculo-ventriculaire d'Aschoff-Tawara (3), faisceau de His (4) et ses branches gauche (5) et droite (6), réseau sous-endocarditique de Purkinje (7), myocarde ventriculaire (8). Ainsi se succèdent sur le tracé ECG (Fig. 2) la dépolarisation auriculaire (onde P), la dépolarisation ventriculaire (complexe QRS), puis la repolarisation ventriculaire (onde T, onde U).



A un instant donné de la dépolarisation myocardique, il existe des zones électronegatives (fibres dépolarisées) et des zones électropositives (fibres encore à l'état de repos). Ces charges électriques négatives et positives constituent des dipôles.

La somme vectorielle de ces dipôles donne un *vecteur résultant instantané*, dont la direction, le sens, et l'amplitude permettent d'expliquer la morphologie des différents accidents de l'ECG (onde P, complexe QRS et onde T) dans les différentes dérivations. Par convention, lorsque ce vecteur se dirige vers l'électrode exploratrice, une déflexion « positive » s'inscrit. Inversement, lorsque ce vecteur fuit l'électrode exploratrice, une déflexion « négative » s'inscrit. Un vecteur orienté perpendiculairement à l'électrode exploratrice donne une déflexion isodiphasique (déflexions de même amplitude et de polarité inverse : -/+ ou +/-) ou nulle. La succession de l'ensemble des vecteurs instantanés permet la construction de l'ECG dont la morphologie se répète à chaque battement cardiaque et sera analysée sur un système précis de *dérivations* ECG.

### B - DERIVATIONS

L'ECG standard comporte au minimum 12 dérivations, 6 dans le plan frontal (les dérivations des membres) : D1, D2, D3, aVR, aVL, aVF, et 6 dans le plan horizontal (les dérivations précordiales) : V1 à V6.

Les *dérivations des membres* sont placées (après dépilation si besoin) à la face interne des poignets et des chevilles. Elles explorent le champ électrique cardiaque dans un plan frontal (Fig.3). Les électrodes du plan frontal forment des dérivations :

- soit bipolaires des membres ou « standard » :
  - D1 : bras droit (-), bras gauche (+)
  - D2 : bras droit (-), jambe gauche (+)
  - D3 : bras gauche (-), jambe gauche (+)

Ces trois dérivations forment le triangle équilatéral d'Einthoven, le montage des polarités étant tel que  $D2 = D1 + D3$

- soit unipolaires :

L'électrode exploratrice positive est l'un des membres, les autres étant reliées à une borne centrale de potentiel nul. Pour obtenir un tracé d'amplitude similaire aux trois dérivations bipolaires, il faut les amplifier, d'où leurs dénominations :

- a (augmenté), V (voltage), R (right arm) : aVR
- a (augmenté), V (voltage), L (left arm) : aVL
- a (augmenté), V (voltage), F (foot) : aVF.

Ces six dérivations étant dans le même plan frontal, la translation de leurs axes au centre du triangle d'Einthoven permet de construire un système de coordonnées (double triaxe de Bailey), utile au calcul de l'axe du vecteur d'activation dans le plan frontal.

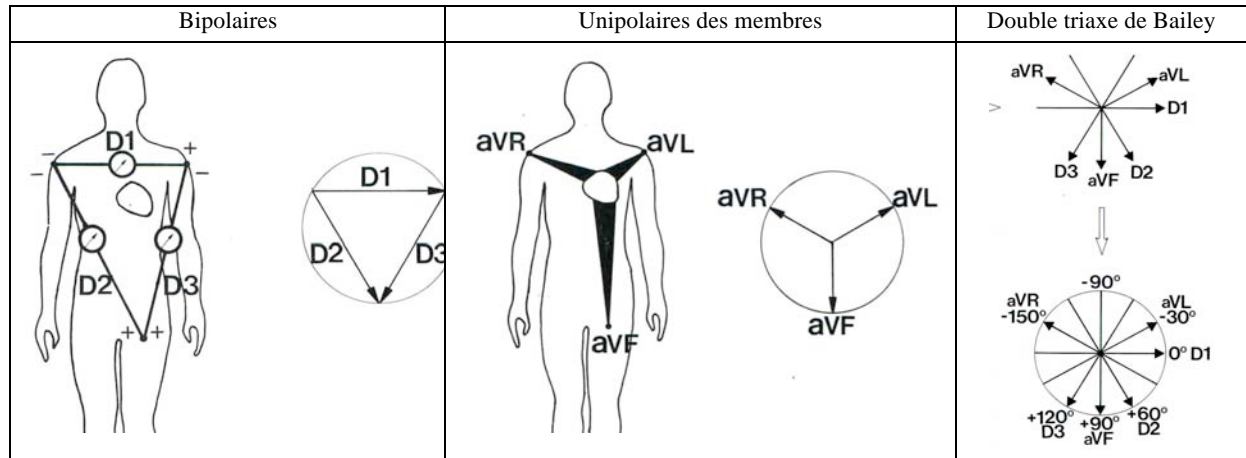


Figure 3: Dérivations des membres

Les dérivations précordiales sont unipolaires et explorent l'activité électrique cardiaque dans le plan horizontal. La position de chaque électrode sur le thorax doit être précise (fig 4) pour permettre la comparaison d'ECG successifs :

- V1 : 4<sup>ème</sup> espace intercostal droit, au ras du sternum (attention à ne pas compter l'espace entre la clavicule et la première côte comme un espace intercostal)
- V2 : symétrique par rapport au sternum (4<sup>ème</sup> espace intercostal gauche)
- V3 : à mi-distance entre V2 et V4
- V4 : 5<sup>ème</sup> espace intercostal gauche, sur la ligne médio-claviculaire
- V5 : sur la ligne axillaire antérieure à « l'horizontale » de V4
- V6 : sur la ligne axillaire moyenne à « l'horizontale » de V4.

Il peut être utile d'ajouter :

- V7, voire V8 et V9 : sur la même « horizontale » que V4, respectivement sur la ligne axillaire postérieure, sous la pointe de l'omoplate, au bord gauche du rachis
- V3R, V4R : symétriques, à droite de V3-V4
- VE (épigastrique) : pointe de la xiphoïde.

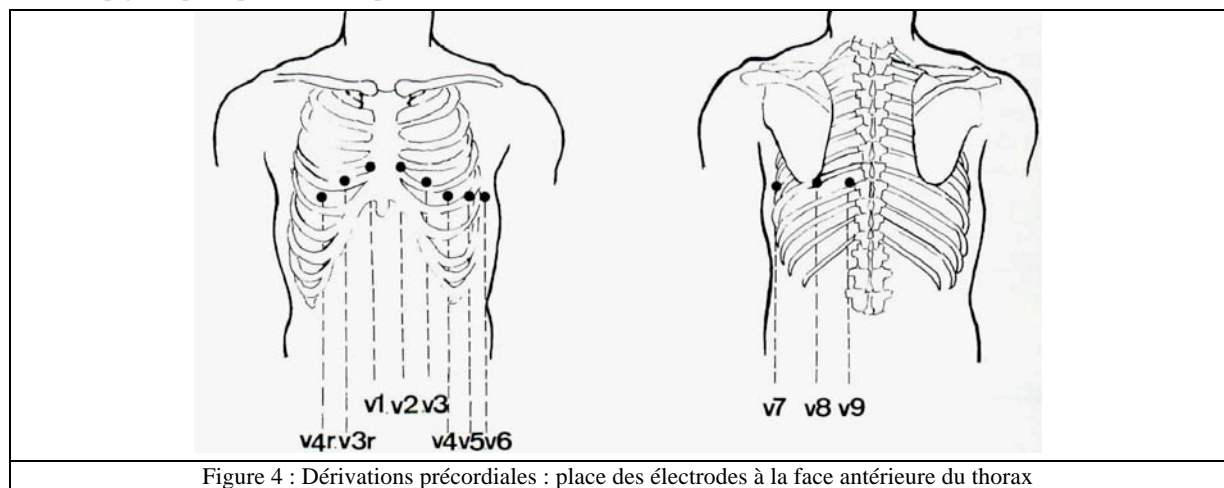


Figure 4 : Dérivations précordiales : place des électrodes à la face antérieure du thorax

## C - ENREGISTREMENT DE L'ELECTROCARDIOGRAMME

Il se fait sur papier millimétré. Chaque carré a 1 mm de côté ; des carrés de 5 mm de côté sont marqués par des lignes plus épaisses.

La vitesse de déroulement du papier est habituellement de 25 mm/s ; 1 mm représente alors 0,04 s.

Les amplitudes sont mesurées en millivolts. L'étalonnage habituellement utilisé est de 10 mm pour 1 mV ; dans ce cas, les amplitudes peuvent s'exprimer en mm (Fig. 5).

Avant d'interpréter un ECG, il faut s'assurer de la qualité de l'enregistrement et en particulier :

- de l'absence de défaut d'étalonnage (signal amorti ou d'amplitude incorrecte)
- de la stabilité de la ligne de base et de l'absence d'interférence (50 hertz par défaut de mise à la terre, tremblements, mauvaise conduction au niveau des électrodes)
- de la cohérence du tracé, notamment de l'absence d'inversion des fils, par exemple, bras droit – bras gauche, erreur facilement détectable en raison de la négativité de l'onde P en D1.

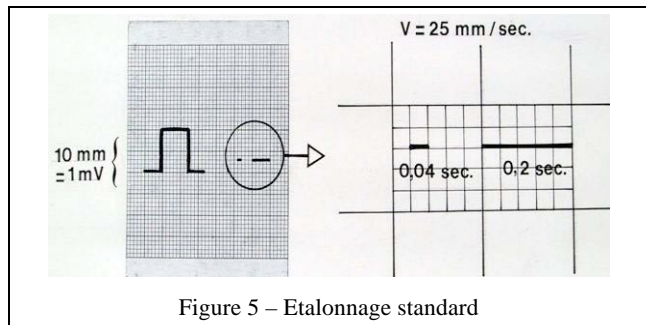


Figure 5 – Etalonnage standard

## D - ANALYSE DE L'ELECTROCARDIOGRAMME

Elle doit être méthodique et systématique. Elle doit comporter une étude du *rythme* cardiaque (souvent mieux examiné en D2, et de la *morphologie* des signaux électriques enregistrés.

L'analyse chronologique des accidents rencontrés est sans doute la méthode la plus simple (Fig. ). Elle comporte au minimum l'étude de :

- du rythme (sinusal ou non) et de sa fréquence
- la dépolarisation auriculaire : onde P (durée et amplitude)
- la conduction auriculo – ventriculaire : durée de l'intervalle PR (ou plus exactement PQ)
- la dépolarisation ventriculaire (complexe QRS) :
  - axe dans le plan frontal
  - morphologie et amplitude des déflexions Q, R, S, selon les dérivations
  - durée du complexe
- la repolarisation ventriculaire :
  - position du segment ST par rapport à la ligne isoélectrique
  - morphologie et amplitude de l'onde T
  - durée de l'espace QT, onde U

La synthèse de ces informations permet de proposer un diagnostic électrocardiographique qui doit toujours être confronté aux données cliniques et si besoin aux autres examens complémentaires. Un électrocardiogramme normal n'est pas synonyme de cœur normal et, inversement, certaines anomalies électrocardiographiques ne correspondent à aucune cardiopathie.

## E - ELECTROCARDIOGRAMME NORMAL

Les critères de normalité de l'ECG évoluent avec l'âge et tiennent compte des grandes variations individuelles liées en particulier à la position du cœur dans le thorax.

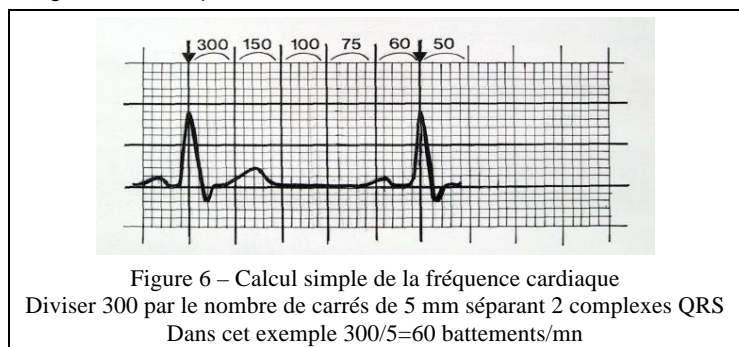
### 1 - Rythme et fréquence

La séquence régulière P (d'origine sinusale), QRS-T (fig 2) traduit un *rythme sinusal normal*.

La fréquence normale au repos est comprise entre 50 et 100/mn : inférieure à 50, c'est une bradycardie sinusale, supérieure à 100, c'est une tachycardie sinusale.

En l'absence de réglette graduée, la fréquence cardiaque se calcule en divisant 300 par le nombre de carrés, de 5 mm séparant deux complexes QRS (Fig.6).

Avec une réglette (Fig. 9), la fréquence se mesure en 25 mm/s sur 2 intervalles successifs, entre la 1<sup>ère</sup> et la 3<sup>ème</sup> onde P.



## 2 - Dépolarisation auriculaire : onde P

Sa durée normale est inférieure ou égale à 0.10 s.

Son amplitude normale est inférieure ou égale à 2.5 mm.

L'onde P sinusale est généralement maximale en V1, D2, D3 et aVF où il faut la rechercher en cas de doute sur l'origine sinusale du rythme. L'onde P sinusale est toujours positive en D1 et D2 et négative en aVR.

## 3 - Conduction auriculo-ventriculaire : espace PR ou PQ

La durée normale de l'intervalle PR est comprise entre 0.12 et 0.20 s. Il se mesure du début de l'onde P au début du complexe QRS (Fig.2 et 6). Il correspond au temps de conduction de l'influx de l'oreillette aux ventricules. Il peut diminuer quand la fréquence cardiaque s'accélère à l'effort. Au-delà de 0,20s, il témoigne d'un trouble de conduction auriculo-ventriculaire.

## 4 - Dépolarisation ventriculaire : complexe QRS

### a) Nomenclature

Par convention, la nomenclature suivante est utilisée :

- R désigne la première déflexion positive, Q une onde négative précédant l'onde R, et S toute onde négative suivant une onde R. Quand il y a deux ondes positives, la seconde est désignée par R'.
- La désignation QS est réservée à un complexe exclusivement négatif.

### b) Morphologie du complexe QRS

Elle est variable selon les dérivations. Elle reflète les différentes phases de l'activation du myocarde ventriculaire, activation qui peut être décomposée en trois vecteurs principaux, successifs (Fig. 7) :

- un vecteur septal, de faible amplitude, surtout orienté à droite. Il se dirige vers V1 et V2, où il détermine une petite onde r et fuit D1, aVL, V5, V6, où il donne une petite onde q ;
- un vecteur pariétal, de grande amplitude. La nette prépondérance de la masse ventriculaire gauche explique la direction vers la gauche et en bas de ce vecteur. Il détermine une positivité importante (onde R) en D1, D2, D3 et en précordiales gauches (V4, V5, V6) et une négativité importante (onde S) en V1 et aVR ;
- un vecteur basal, de faible amplitude, orienté un peu à droite et en haut. Il en résulte une négativité terminale (inconstante) en D3, V5, V6.

Chez le sujet normal : il faut retenir l'absence d'onde q en précordiales droites, celle-ci n'apparaissant que dans les précordiales gauches, où elle doit rester fine ( $<0,04s$ ) et peu profonde. L'onde R croît de V1 à V5, où elle est habituellement maximale, à V6. La dérivation où l'onde R a une amplitude égale à celle de l'onde S est appelée *zone de transition*, et se situe généralement en V3-V4.

Dans les dérivations frontales, la morphologie est beaucoup plus variable, selon l'axe électrique.

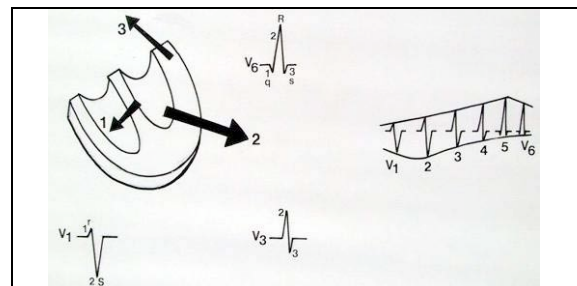


Figure 7 – Morphologie des complexes QRS en dérivations précordiales

### c) Axe de QRS dans le plan frontal (Â QRS)

- On n'utilise en pratique que la projection dans le plan frontal.
- Son évaluation la plus simple consiste à repérer la dérivation où le complexe QRS est le plus nettement positif. L'orientation de cette dérivation est similaire à l'axe de QRS. Cette appréciation est bien suffisante en clinique usuelle. On peut faire appel à un procédé un peu plus précis avec un repère orthogonal (D1 et VF) : on reporte sur les axes des dérivations D1 et VF un vecteur proportionnel à la somme algébrique du complexe QRS dans la dérivation considérée ; l'axe moyen est le vecteur résultant de ces deux vecteurs (Fig. 8).
- La valeur normale de Â QRS est de  $+60^\circ$  avec des variations chez le sujet normal, de  $0$  à  $90^\circ$ , en fonction de la morphologie du thorax. En dehors de ce quadrant, on parle de déviation axiale gauche ou droite. La valeur de Â QRS est intéressante dans les hypertrophies et les troubles de conduction intra ventriculaire (hémi-bloc antérieur gauche si  $\hat{A} \text{QRS} < -30^\circ$ , postérieur gauche si  $\hat{A} \text{QRS} > 120^\circ$ ).

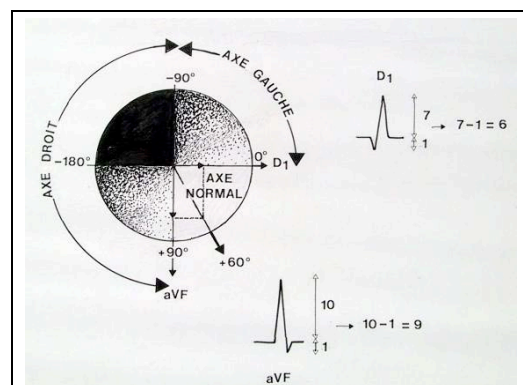


Figure 8 - Calcul de l'axe de QRS

#### d) Amplitude de QRS

Dans les dérivations frontales, l'amplitude est très variable. Une amplitude inférieure à 5 mm dans l'ensemble de ces dérivations fait parler de microvoltage.

Dans les dérivations précordiales, on utilise certains critères :

- l'amplitude de S en V1 plus celle de R en V5 (indice de Sokolow) est inférieure ou égale à 35 mm, sauf chez le sujet jeune. Au-delà, le tracé est compatible avec une hypertrophie ventriculaire gauche (HVG).
- Le rapport R/S est inférieur à 1 en V1 et supérieur à 2 en V6. Dans le cas contraire, le tracé suggère une hypertrophie ventriculaire droite (HVD).

#### e) Durée du complexe QRS

Elle est en moyenne de 0,08 s ; elle doit rester inférieure à 0,12 s. Au-delà il s'agit le plus souvent d'un asynchronisme de dépolarisation des 2 ventricules lié à un trouble de conduction intraventriculaire (bloc de branche).

#### f) Délai d'apparition de la déflexion intrinsécoïde

Il se mesure (cf fig 2) dans les dérivations proches du cœur (électrodes précordiales : V1 pour le ventricule droit, V6 pour le ventricule gauche) entre le début de QRS et le sommet de R. Il est normalement inférieur ou égal à 0,03 s en V1 et à 0,05 s en V6.

#### g) Point J

Il correspond au point de raccordement entre la fin de QRS et le début du segment ST (il est sur la ligne isoélectrique).

#### h) Repolarisation ventriculaire : segment ST – onde T – onde U

Le segment ST sépare le complexe QRS de l'onde T. Son origine est précise à la fin du QRS, nommée point J. Le segment est normalement isoélectrique. Il faut connaître toutefois la fréquence des sus-décalages de ST et du point J pouvant atteindre 2 à 3 mm dans les précordiales moyennes (V2–V5) chez des sujets souvent normaux.

L'onde T est habituellement de faible amplitude, asymétrique avec une pente ascendante plus faible que la pente descendante, et de même sens que QRS. Elle est normalement positive en D1, D2, D3, aVF et en V2 à V7. Une onde T diphasique ou négative en D3 et V1 doit être considérée comme physiologique.

L'onde U, inconstante, fait suite à l'onde T. Elle est de même sens mais d'amplitude moindre ; Sa signification est discutée.

L'intervalle QT (début de QRS, fin de T) varie en fonction de la fréquence cardiaque. Pour une fréquence voisine de 60/mn, la durée de l'intervalle QT avoisine 0.4 s. Les réglettes à ECG indiquent la durée théorique de l'intervalle QT en fonction de la fréquence (Fig. 9). Le rapport maximal toléré (QT mesuré/QT théorique) est de 120 %.




Figure 9 – Règlette pour obtenir la durée normalisée de QT (QTc)

## F - ECG NORMAL DE L'ENFANT

La fréquence cardiaque plus élevée (120-140/mn la première année) s'accompagne d'accidents électriques plus brefs : onde P inférieure à 0.08 s, PR entre 0.10 et 0.18 s, QRS d'une durée inférieure à 0.09 s. A la naissance, la prépondérance électrique du ventricule droit explique les aspects ECG d'hypertrophie ventriculaire droite : axe de QRS dévié à droite, grandes ondes R en précordiales droites, avec onde T négative de V1 à V4. Ces aspects vont progressivement s'estomper et laisser place à l'aspect de prépondérance ventriculaire gauche.

## G - ENTRAINEZ-VOUS: CET ECG EST-IL NORMAL ?

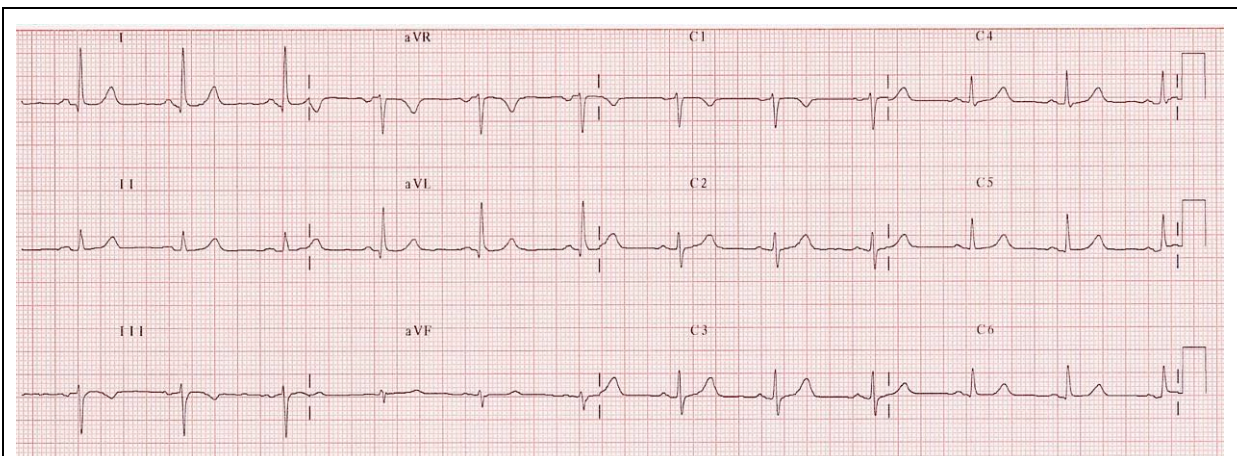


Figure 10 - ECG systématique chez un homme de 50 ans, en bonne santé apparente

### Posez-vous les bonnes questions devant tout ECG

- **Les conditions d'enregistrement sont-elles correctes ?**
  - Calibration ?
  - Vitesse de déroulement ?
  - Inversion d'électrodes ?
  - Parasitage du tracé ou amplitude insuffisante, témoins d'une mauvaise préparation cutanée ?
- **Le rythme est-il régulier ? Quelle est la fréquence cardiaque ?**
- **Le rythme est-il sinusal ? Pourquoi ?**
- **La dépolarisation auriculaire est-elle normale ?**
  - L'onde P est-elle positive en DI ? Pourquoi cette question est-elle fondamentale ?
  - Durée de l'onde P ? Amplitude de l'onde P ?
- **Quelle est la durée de l'intervalle PR ?**
- **La dépolarisation ventriculaire (complexe QRS) est-elle normale ?**
  - Axe dans le plan frontal ?
  - Durée du complexe QRS ?
  - La progression des ondes R et des ondes S dans les précordiales est-elle normale ?
  - Y a-t-il des ondes q ? Sont-elles physiologiques ?
  - Le rapport R/S est-il inférieur à 1 en V1 et V2 ?
  - Quelle est la valeur de l'indice de Sokolow ?
  - L'amplitude des QRS dans les précordiales est-elle normale ? Y a-t-il un micro-voltage ?
  - La repolarisation ventriculaire est-elle normale ?
  - Quelle est la position du segment ST par rapport à la ligne isoélectrique ?
  - Y a-t-il des ondes T négatives ? Sont-elles physiologiques ?
  - Y a-t-il des ondes T amples et pointues ? Sont-elles physiologiques ?
  - Quelle est la durée de l'espace QT mesuré ? Quel est le QT théorique ? Quelle est la valeur du rapport  $QT_{\text{mesuré}}/QT_{\text{théorique}}$  ?
- **Lorsque vous aurez répondu à toutes ces questions, vous serez en mesure de répondre à la question posée : cet ECG est-il normal ?**
- **Votre conclusion est-elle compatible avec le contexte clinique ?**
- Si non, avant d'avancer une conclusion parfois lourde de conséquence, reprenez l'analyse critique systématique, demandez l'avis d'un médecin plus entraîné que vous...

